


HERZZENTRUM
HIRSLANDEN
ZENTRALSCHWEIZ | HIRSLANDEN
KLINIK ST. ANNA

Cardiology-Quiz

Dr. med. Christopher Hansi
FMH Kardiologie und Allgemeine Innere Medizin
Leiter ambulante kardiologische Rehabilitation Klinik St. Anna
Kardiologische Praxis Luzern



0

HERZZENTRUM
HIRSLANDEN
ZENTRALSCHWEIZ | HIRSLANDEN
KLINIK ST. ANNA

Regeln

- Jeweils eine Frage mit 4 Antwortmöglichkeiten
- Der Schnellste mit der richtigen Antwort gewinnt
- Preise warten auf Euch (mitmachen lohnt sich)

1

HERZZENTRUM
HIRSLANDEN
ZENTRALSCHWEIZ | HIRSLANDEN
KLINIK ST. ANNA

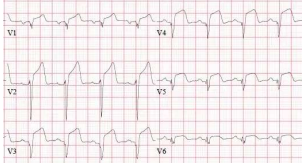
Welches Gefäß ist verschlossen?

Mittlere RCX

Kleiner Marginalast

Proximaler RIVA

Distale RCA



2

HERZZENTRUM
HIRSLANDEN
ZENTRALSCHWEIZ | HIRSLANDEN
KLINIK ST. ANNA


Welches Gefäß ist verschlossen?

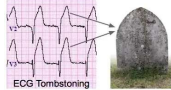
Mittlere RCX

Kleiner Marginalast

Proximaler RIVA

Distale RCA



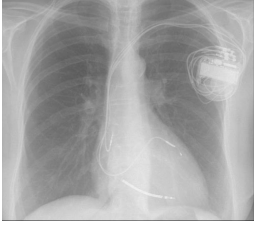


3

HERZZENTRUM HIRSLANDEN ZENTRALSCHWEIZ | HIRSLANDEN KLINIK ST. ANNA

Von welcher Medikamentenklasse profitiert dieser Patient nach den aktuellen ESC-Guidelines?

- ACE-Hemmer/AT-II-Blocker
- SGLT-II-Inhibitor
- Betablocker
- Aldosteronantagonist
- Von allen erwähnt

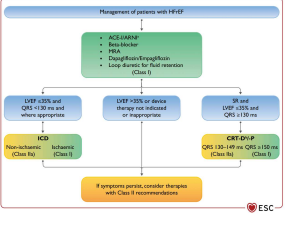


4

HERZZENTRUM HIRSLANDEN ZENTRALSCHWEIZ | HIRSLANDEN KLINIK ST. ANNA

Von welcher Medikamentenklasse profitiert dieser Patient nach den aktuellen ESC-Guidelines?

- ACE-Hemmer/AT-II-Blocker
- SGLT-II-Inhibitor
- Betablocker
- Aldosteronantagonist
- Von allen erwähnt

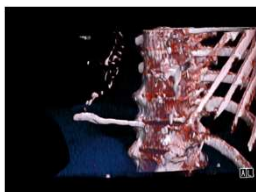


5

HERZZENTRUM HIRSLANDEN ZENTRALSCHWEIZ | HIRSLANDEN KLINIK ST. ANNA

Um was für eine Struktur handelt es sich hier?

- Punktionsnadel
- Lokale Verkalkung
- Knochenzement
- Teil einer Rippe

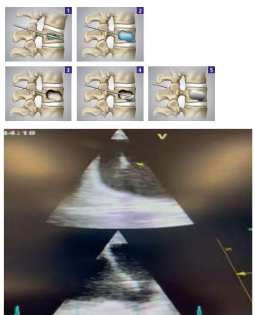


6

HERZZENTRUM HIRSLANDEN ZENTRALSCHWEIZ | HIRSLANDEN KLINIK ST. ANNA

Um was für eine Struktur handelt es sich hier?

- Punktionsnadel
- Lokale Verkalkung
- Knochenzement
- Teil einer Rippe



7

HERZZENTRUM HIRSLANDEN ZENTRALSCHWEIZ | HIRSLANDEN KLINIK ST. ANNA

Was ist das für eine Tachykardie?

ECG strips showing various tachycardia patterns. The strips are arranged in a 2x2 grid. Each strip has a title and a timestamp. The titles are: 'Langzeit-ECG (LITE) 12a', 'Kammerflimmern (AF) 12a', 'Kammerflimmern (AF) 12a', and 'Kammerflimmern (AF) 12a'. The timestamps are: '01.07.2018 11:02:00', '01.07.2018 11:02:00', '01.07.2018 11:02:00', and '01.07.2018 11:02:00'.

8

HERZZENTRUM HIRSLANDEN ZENTRALSCHWEIZ | HIRSLANDEN KLINIK ST. ANNA

Was ist das für eine Tachykardie?

- Atypisches Vorhofflattern
- Kammertachykardie
- Artefakt
- Reentry-Tachykardie

ECG strips showing various tachycardia patterns. The strips are arranged in a 2x2 grid. Each strip has a title and a timestamp. The titles are: 'Kammerflimmern (AF) 12a', 'Kammerflimmern (AF) 12a', 'Kammerflimmern (AF) 12a', and 'Kammerflimmern (AF) 12a'. The timestamps are: '01.07.2018 11:02:00', '01.07.2018 11:02:00', '01.07.2018 11:02:00', and '01.07.2018 11:02:00'.

9

HERZZENTRUM HIRSLANDEN ZENTRALSCHWEIZ | HIRSLANDEN KLINIK ST. ANNA

Was ist das für eine Tachykardie?

- Atypisches Vorhofflattern
- Kammertachykardie
- Artefakt
- Reentry-Tachykardie

ECG strips showing various tachycardia patterns. The strips are arranged in a 2x2 grid. Each strip has a title and a timestamp. The titles are: 'Kammerflimmern (AF) 12a', 'Kammerflimmern (AF) 12a', 'Kammerflimmern (AF) 12a', and 'Kammerflimmern (AF) 12a'. The timestamps are: '01.07.2018 11:02:00', '01.07.2018 11:02:00', '01.07.2018 11:02:00', and '01.07.2018 11:02:00'. Red arrows point to specific artifacts in the ECG strips.

10

HERZZENTRUM HIRSLANDEN ZENTRALSCHWEIZ | HIRSLANDEN KLINIK ST. ANNA

Was findet man, wenn man in Microsoft BING nach «unnützem Kardiowissen» sucht?

- Die neuesten Stenttechniken
- Die ESC-Guidelines
- Homepage von Herzschrittmacherfirmen
- Kardiale Rehabilitation

A globe with data lines and a search bar. The globe is blue and white, with data lines in blue and white. The search bar is blue and white.

11

HERZZENTRUM HIRSLANDEN ZENTRALSCHWEIZ | HIRSLANDEN KLINIK ST. ANNA

Was findet man, wenn man in Microsoft BING nach «unnützem Kardiowissen» sucht?

Die neuesten Stenttechniken

Die ESC-Guidelines

Homepage von Herzschrittmacherfirmen

Kardiale Rehabilitation

PhysioART Klinik St. Anna
Ambulante Rehabilitation und Therapie
St. Anna-Strasse 32
6006 Luzern
+41 41 208 35 71
+41 41 208 35 99
E-Mail

12

HERZZENTRUM HIRSLANDEN ZENTRALSCHWEIZ | HIRSLANDEN KLINIK ST. ANNA

Was findet man, wenn man in Microsoft BING nach «unnützem Kardiowissen» sucht?

PhysioART Klinik St. Anna
Ambulante Rehabilitation und Therapie
St. Anna-Strasse 32
6006 Luzern
+41 41 208 35 71
+41 41 208 35 99
E-Mail

13

HERZZENTRUM HIRSLANDEN ZENTRALSCHWEIZ | HIRSLANDEN KLINIK ST. ANNA

Patientin mit MKR, bekanntem Vorhofflimmern, St. n. Vorhoffshramputung und St. n. PVI. Um welche Rhythmusstörung handelt es sich hier?

Atypisches Vorhofflattern

Fokal atriale Tachykardie

Typisches Vorhofflattern

Erneutes Vorhofflimmern

14

HERZZENTRUM HIRSLANDEN ZENTRALSCHWEIZ | HIRSLANDEN KLINIK ST. ANNA

Patientin mit MKR, bekanntem Vorhofflimmern, St. n. Vorhoffshramputung und St. n. PVI. Um welche Rhythmusstörung handelt es sich hier?

Atypisches Vorhofflattern

Fokal atriale Tachykardie

Typisches Vorhofflattern

Erneutes Vorhofflimmern

15

HERZZENTRUM HIRSLANDEN ZENTRALSCHWEIZ | HIRSLANDEN KLINIK ST. ANNA

Was ist das für eine Drahtspange?

- Hat meine Tochter im Mund
- Coiling der Koronarien
- System zur Mitralklappenannulusraffung
- Neues Clippingsystem für die Trikuspidalklappe



16

HERZZENTRUM HIRSLANDEN ZENTRALSCHWEIZ | HIRSLANDEN KLINIK ST. ANNA

Was ist das für eine Drahtspange?

- Hat meine Tochter im Mund
- Coiling der Koronarien
- System zur Mitralklappenannulusraffung
- Neues Clippingsystem für die Trikuspidalklappe




17

HERZZENTRUM HIRSLANDEN ZENTRALSCHWEIZ | HIRSLANDEN KLINIK ST. ANNA

Wo befindet sich dieses Verschlussdevice?

- Vorhofsohr
- Vorhofseptum bei einem PFO
- In einer Pulmonalvene
- Ventrikelseptum

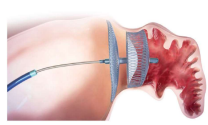



18

HERZZENTRUM HIRSLANDEN ZENTRALSCHWEIZ | HIRSLANDEN KLINIK ST. ANNA

Wo befindet sich dieses Verschlussdevice?

- Vorhofsohr
- Vorhofseptum bei einem PFO
- In einer Pulmonalvene
- Ventrikelseptum

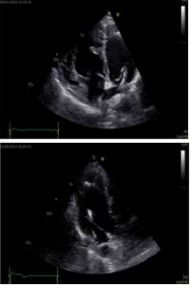



19

HERZZENTRUM HIRSLANDEN ZENTRALSCHWEIZ | HIRSLANDEN KLINIK ST. ANNA

Warum befindet sich eine PM-Elektrode im linken Ventrikel?

- Vorhofumkehr nach Senning I bei d-Transposition der grossen Gefässe
- Fehlerhafte Einlage durch ein PFO
- Die Elektrode liegt doch gar nicht im linken Ventrikel
- Persistierende obere Hohlvene

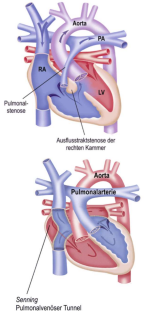


20

HERZZENTRUM HIRSLANDEN ZENTRALSCHWEIZ | HIRSLANDEN KLINIK ST. ANNA

Warum befindet sich eine PM-Elektrode im linken Ventrikel?

- Vorhofumkehr nach Senning I bei d-Transposition der grossen Gefässe
- Fehlerhafte Einlage durch ein PFO
- Die Elektrode liegt doch gar nicht im linken Ventrikel
- Persistierende obere Hohlvene

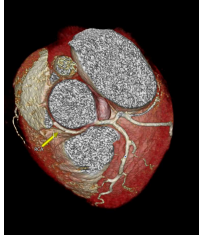


21

HERZZENTRUM HIRSLANDEN ZENTRALSCHWEIZ | HIRSLANDEN KLINIK ST. ANNA

Welche Fehlbildung hat diese Patientin?

- RIVA aus der RCA
- Maligner interarterieller Verlauf der RCA zwischen Aorta und Truncus pulmonalis
- Benigner Verlauf der RCX aus der RCA
- Fehlende RCA

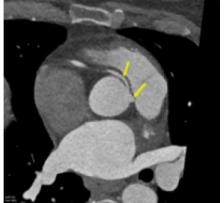


22

HERZZENTRUM HIRSLANDEN ZENTRALSCHWEIZ | HIRSLANDEN KLINIK ST. ANNA

Welche Fehlbildung hat diese Patientin?

- RIVA aus der RCA
- Maligner interarterieller Verlauf der RCA zwischen Aorta und Truncus pulmonalis
- Benigner Verlauf der RCX aus der RCA
- Fehlende RCA




23

HERZZENTRUM HIRSLANDEN ZENTRALSCHWEIZ | HIRSLANDEN KLINIK ST. ANNA

Aus welchem Kanton kommt dieser Patient?

- Uri
- Bern
- Obwalden
- Appenzell




24

HERZZENTRUM HIRSLANDEN ZENTRALSCHWEIZ | HIRSLANDEN KLINIK ST. ANNA

Aus welchem Kanton kommt dieser Patient?

- Uri
- Bern
- Obwalden
- Appenzell




www.appenzeller-gurt.com

25

HERZZENTRUM HIRSLANDEN ZENTRALSCHWEIZ | HIRSLANDEN KLINIK ST. ANNA

Welche Röstung sollten Kaffeebohnen haben, damit sie einen höheren Koffeingehalt aufweisen?

- Mild und hell
- Stark und dunkel
- Hängt von der Sorte ab, nicht von der Röstung
- Einen mittleren Röst- und Bräunungsgrad der Bohnen



26

HERZZENTRUM HIRSLANDEN ZENTRALSCHWEIZ | HIRSLANDEN KLINIK ST. ANNA

Welche Röstung sollten Kaffeebohnen haben, damit sie einen höheren Koffeingehalt aufweisen?

- Mild und hell
- Stark und dunkel
- Hängt von der Sorte ab, nicht von der Röstung
- Einen mittleren Röst- und Bräunungsgrad der Bohnen



Eigentlich logisch:
Je längerer unter Hitze geröstet wird, desto mehr Koffein löst sich aus der Bohne. Das ist wie beim Kochen mit Alkohol.

27

**Besten Dank fürs Mitmachen
und eine gute Kaffeepause**